



cad/cam-basierte versorgung eines zahnlosen oberkiefers

Kosmetische Aspekte nehmen in der Implantologie einen immer größeren Stellenwert ein. Trotz der enormen Möglichkeiten, die sich durch die ästhetische Implantologie ergeben, sollten Fortschritte bei der implantologischen Kernindikation, der Versorgung zahnloser Kiefer, nicht zu sehr aus dem Fokus geraten.

| Arnd Lohmann

EINLEITUNG

Mit wohl keiner anderen Behandlungsmethode lässt sich die Lebensqualität unserer Patienten so entscheidend und vorhersagbar zum Besseren beeinflussen, wie durch die Versorgung zahnloser Kiefer mit implantatgestütztem Zahnersatz (Alfadda et al., 2009). Zur Rehabilitation eines zahnlosen Unterkiefers sollte eine implantatbasierte, teleskopierende Brücke als Behandlungsalternative der ersten Wahl angesehen werden (Abd El-Dayem et al., 2009). Dies gilt laut den Ergebnissen einer Untersuchung von Eitner und Kollegen aus dem Jahre 2008 gerade in anatomisch schwierigen Situationen, in denen eine implantatgetragene Suprakonstruktion eine suffiziente prothetische Rehabilitation garantiert. Visser et al. zeigten 2009, dass auch die implantatgetragene Versorgung des zahnlosen Oberkiefers eine effektive und bewährte Behandlungsmethode mit vorhersagbarem Erfolg darstellt.

VERBINDUNGSELEMENTE

In der Vergangenheit wurden unterschiedliche Verankerungselemente wie Stege, Doppelkronen und verschiedenartige präfabrizierte Verbindungselemente für den Zahnersatz diskutiert (Alfadda et al., 2009; Eitner et al., 2008). Für den zahnlosen Oberkiefer favorisiert man Stegverbindungen und Teleskopkronen, da sie im Gegensatz zu gelenkigen Verbindungen ein Kippen des Zahnersatzes verhindern können. Welche dieser beiden Verbindungsarten zu bevorzugen ist, erscheint unklar. Implantate, die Teleskopkronen tragen, zeigen eine reduzierte Sulkusfluid-Rate, was als Zeichen einer geringer ausgeprägten Entzündung der peri-implantären Gewebe interpretiert wird. Dies führt jedoch, wie Eitner und Kollegen zeigten, verglichen mit Implantaten, die Stege tragen, auch über einen langen Zeitraum nicht zu einer verringerten Implantatverlustrate. Stegretinierte implantatgetragene

Suprakonstruktionen sind dagegen signifikant weniger reparaturanfällig, sodass, laut der Arbeitsgruppe um Eitner, keine zu bevorzugende Versorgungsalternative erkennbar ist. Der jeweils behandelte Patient erwartet nach einer – für ihn aus finanzieller und vor allem emotionaler Sicht – umfangreichen Behandlung eine mechanisch weitgehend „wartungsfreie“ und unkomplizierte Rehabilitation. Insofern ist für uns die Versorgung mit einer stegretinierten, herausnehmbaren brückenähnlichen Suprakonstruktion das Mittel der ersten Wahl. Grundsätzlich planen wir zur Verbesserung des Tragekomforts zwei Drehriegel ein. Diese verhindern eine abra-sionsbedingte Retentionsreduktion der abnehmbaren Arbeit. Darüber hinaus gibt die Verriegelung dem Patienten das wichtige Gefühl von Sicherheit, da ein ungewolltes Lösen der Versorgung ausgeschlossen ist.

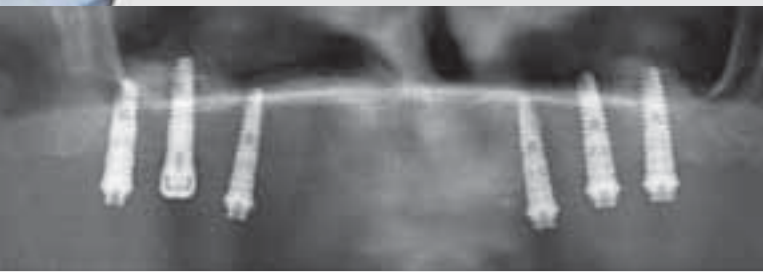
MATERIALIEN

Individuell gefräste Stege werden üblicherweise in Chrom-Kobalt- oder Goldlegierungen gegossen. Eine neue Möglichkeit ist die zentrale CAD/CAM-Fertigung virtuell entworfener Stegkonstruktionen nach Modellscan. Diese Fertigungsvariante bringt verschiedene Vorteile mit sich: Zum einen ist der spannungsfreie Sitz des Stegs auf den Implantaten nicht durch abkühlungsbedingtes Schrumpfen des Metalls beeinträchtigt. Zum anderen ist es möglich, den Steg aus Titan herzustellen, was zur Reduzierung gingivaler Entzündungen führen kann (Abd El-Dayem et al., 2009), da sich die Gewebe hier besser anlagern. Beide Vorteile zusammen, der absolut spannungsfreie Sitz des Stegs und das Material an sich, so folgert das Team um Abd El-Dayem weiter, könnten zu einer noch geringeren peri-implantären Knochenresorption führen, was die Langzeitprognose weiter verbessert.

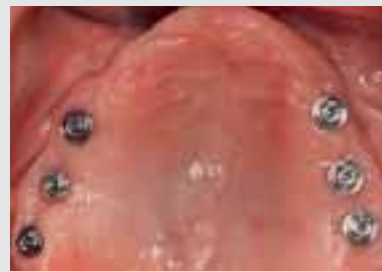FALLBERICHT

Eine 73-jährige Frau, Nichtraucherin, mit unauffälliger Anamnese erhielt sechs Implantate mit zwei gefrästen Stegen als Verankerungselemente. Die Insertion von fünf Xive-S-plus-Implantaten wurde gleichzeitig mit einer Sinusbodenelevation durchgeführt und über sechs Monate einer gedeckten Einheilung überlassen. Bei der Implantatfreilegung wurde eine Vestibulumplastik mittels eines apikalen Verschiebelappens ausgeführt. Ein zusätzliches Xive-TG-plus-Implantat wurde aufgrund des ungünstigeren Knochenangebots in regio 16 im Rahmen dieses Eingriffes nachinsertiert und sofort belastet (Abb. 1). Die Abdrucknahme für die Anfertigung der CAD/CAM-Stege erfolgte vier Wochen später, auf den in dieser Sitzung eingegliederten MP-Aufbauten (Abb. 2 und 3). Der Vorteil der MP-Abutments besteht im Verlegen des Arbeitsniveaus von der Implantatschulter – also der krestalen Knochenkante – auf eine suprakrestale Ebene. So wird die Anlagerung der marginalen Gewebe an den Aufbauteilen bei Anproben und anderen Behandlungsschritten nicht beeinträchtigt. Darüber hinaus ist

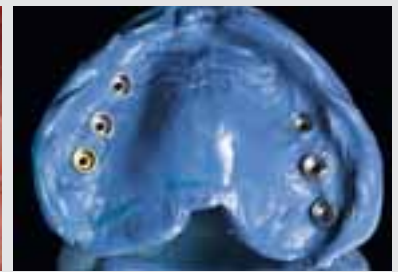eine einfache Sichtkontrolle der Stegpassung möglich. Abbildung 2 zeigt den Zustand vor der Abformung mit eingegliederten MP-Aufbauten. Das angefertigte Modell mit MP-Analogen und einem Xive-TG-Laborimplantat wurde mit der provisorischen Aufstellung zum DENTSPLY-Scanzentrum versandt. Die Möglichkeit des Ein- und Ausblendens verschiedener Strukturen, wie Weichgewebe, Zahnaufstellung, den Implantaten und der Stegkonstruktion, erlaubt eine einfache Kontrolle des Konstruktionsvorschlags (Abb. 4 a-d). Dieser wird bei Bedarf den Wünschen des Behandlers angepasst. Auf den CAD/CAM-gefertigten Stegen aus Titan wurden galvanische Stegreiter hergestellt, in die Öffnungen für Riegelachsen eingelassen sind. Die Herstellung der Tertiärstruktur erfolgte aus einer Chrom-Kobalt-Legierung im Gussverfahren. Um einen spannungsfreien Sitz der unterstützenden Metallbasis zu garantieren, wurde diese mit den Stegreitern im Patientenmund verklebt. Die Aufstellung der Genios-Zähne (DENTSPLY DeTrey) wurde auf das hergestellte Gerüst übertragen (Abb. 5 bis 8). Die fertiggestellte Arbeit wurde am



1_



2_



3_



4a_



4b_



4c_



4d_

1_Panoramaschichtaufnahme nach Insertion des zusätzlichen Xive-TG-Implantats

2_Die Friadent-MP-Abutments verlegen das Arbeitsniveau von der Knochenkante auf ein supragingivales Level.

3_Funktionsabformung mit Friadent-MP-Abdruckpfosten

4a, 4b, 4c, 4d_Screenshots der virtuellen Stegkonstruktion mit verschiedenen Einblendungen

Patienten eingepasst und eingesetzt (Abb. 9 und 10). Auffällig ist die hervorragende Transluzenz der gewählten Zahngarnituren. Im Rahmen des Follow-ups zeigten sich selbst 27 Monate nach Implantatinserktion und 21 Monate nach Eingliederung stabile Gewebeerhältnisse (Abb. 11). Das krestale Knochniveau liegt erwartungsgemäß nach wie vor exakt an der Implantatschulter. Es kam zu keinerlei Resorptionen.

ZUSAMMENFASSUNG

Das Xive-Implantatsystem ermöglicht aufgrund seiner hervorragenden Primärstabilität auch in Grenzsituationen eine Kieferhöhlenaugmentation mit simultaner Implantatinserktion. Voraussetzung dafür ist bei geringem Restknochenangebot eine klassisch-gedeckte drucklose Einheilphase. Die Möglichkeit, das Verbindungsniveau nach Freilegung auf ein epigingivales Level zu verlagern, reduziert das Risiko eines manipulationsbedingten Knochenrückgangs im Bereich der Implantatschulter. Die CAD/CAM-Fertigung der Stegkonstruktionen verbessert den Sitz solcher Konstruktionen deutlich,

was jeder Praktiker bei der Nutzung dieser neuen Technik sofort erkennen wird. Die Spannungsreduktion gemeinsam mit der Verwendung von Titan als Material stellen einen weiteren Fortschritt für den reproduzierbaren Erhalt des marginalen Knochens dar. Darüber hinaus gibt die Steg-Riegel-Versorgung dem Patienten das gewünschte Maß an Sicherheit und damit Lebensfreude zurück. ■

Literatur auf Anfrage beim Verfasser

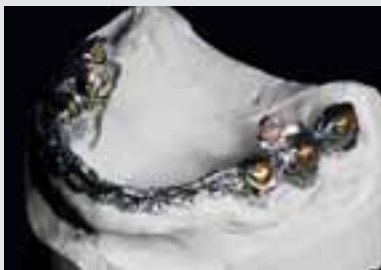Dr. Arnd Lohmann, M. Sc.

Ostpreußische Str. 9, 28211 Bremen / D

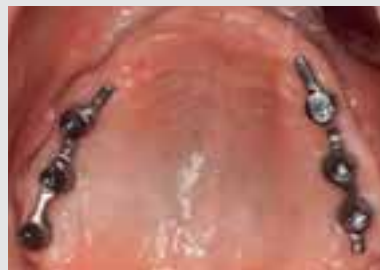Fon +49 421 443868

www.zahnarzt-dr-lohmann.de

mail@zahnarztpraxis-dr-lohmann.de



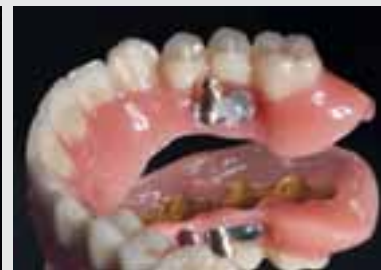5_



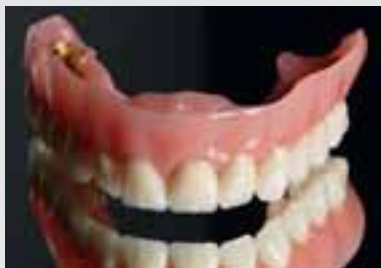6_



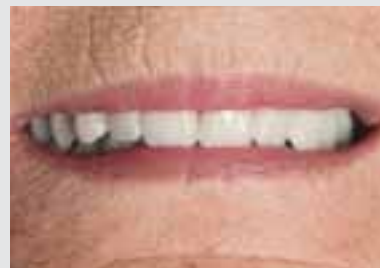7_




8_



9_



10_



11_

5_ Arbeitsmodell mit Stegen, Stegreitern, Tertiärstruktur und eingesetzten Riegeln

6_ Titanstege in situ

7_ Die Metallbasis wurde intraoral verklebt.

8_ Fertige Arbeit mit geöffnetem Riegel

9_ Frontale Ansicht der fertiggestellten Suprakonstruktion

10_ Eingegliederte Arbeit im Mund der Patientin, hervorragende

Transluzenz der gewählten Zahngarnituren (Genios, DENTSPLY DeTrey)

11_ OPG im Rahmen des Follow-ups, stabile Verhältnisse fast zwei Jahre nach Eingliedern der prothetischen Versorgung